

Nosogardło

Rinoskopia tylna

- choanae,
- końce tylne małżowin nosowych i przegrody,
- polipy,
- ujścia trąbki słuchowej (Eustachiusza),
- adenoid,
- guzy,

Rinoskopia tylna

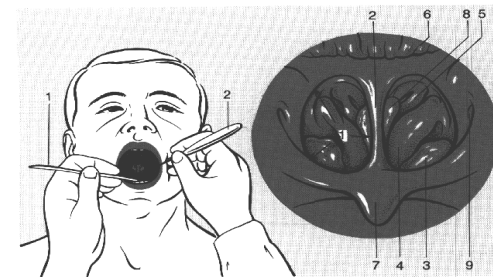


Fig. 2.17a and b. Posterior rhinoscopy. Method of holding the tongue depressor (1) and mirror (2). The inset shows a composite picture of the nasopharynx composed of individual views: 1 choana, 2 posterior edge of septum, 3 inferior turbinate, 4 middle turbinate, 5 superior turbinate, 6 adenoid, 7 uvula, 8 septum padding, 9, tubal ostium.

Inne metody diagnostyczne

- endoskopia,
- rinomanometria,
- olfactometria,
- radiologia,
- cytologia,
- badania alergologiczne

Przerost adenoidu

Mechaniczna niedrożność nosa, wpływająca na pogorszenie stanu ogólnego

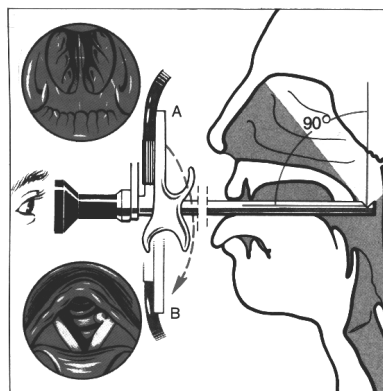
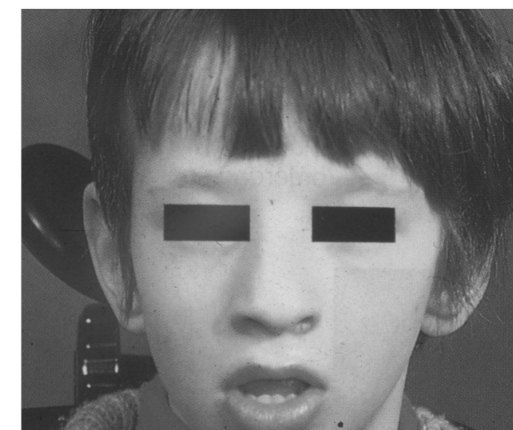
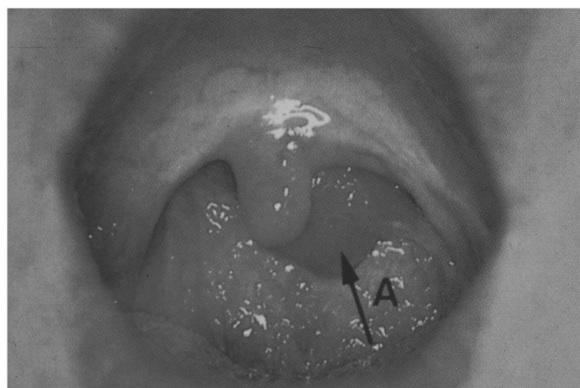


Fig. 2.25 Stuckrad's loupe endoscopy. Position A: inspection of the nasopharynx; position B: inspection of the hypopharynx and larynx. The illustration (B) shows a polyp on the left vocal cord.

Objawy:

- Oddychanie przez usta
- Trudności przy karmieniu
- Głośne oddychanie, chrapanie
- Twarz adenoidalna :
 - Otwarte usta,
 - Wygładzone fałdy nosowo-wargowe,
 - Wystające zęby przednie
 - Powiększone węzły



Diagnoza:

Objawy przedmiotowe:

-chrapanie, otwarte usta

Podmiotowo, w rinoskopii tylnej

Badanie palpacyjne

Endoscopia

Niedrożność nosogardła odpowiedzialna jest za:

1. Choroby uszu
 trąbka Eustachiusza:
 - Nawracające ozuś,
 - Wysięk,
 - Zrosty,
 - Przewlekłe zapalenie ucha-wzuś
 - Niedosłuch przewodzeniowy
2. Choroby zatok przynosowych (przewlekłe zapalenie)

Niedrożność nosogardła odpowiedzialna jest za:

Choroby dolnych dróg oddechowych:

- chronic laryngitis,
- tracheitis, bronchitis

Inne efekty somatyczne:

- Płaska klatka piersiowa,
- Utrata apetytu,
- Zły rozwój ogólny dziecka,

Wskazania do adenotomii

- OZUŚ-nawracające
- PZUŚ
- OZZP-nawracające
- PZZP
- Obturacja GDO
- Podejrzenie zmiany neo

Przeciwwskazania do adenotomii

- Anomalie rozwojowe-niewydolność podniebienia:-rozszczip podniebienia,rozdwojenie języczka, krótkie podniebienie
- Zaburzenia krzepnięcia
- Zaburzenia neurologiczne
- Zaburzenia nerwowo-mięśniowe
- Ostra faza zakażenia

Powikłania adenotomii

- Krwawienie (wczesne i późne)
- Bóle gardła
- Bolesne przełykanie i związane z tym odwodnienie
- Obrzęk języczka i podniebienia miękkiego – mogą powodować duszność